Lane Medical Library

Der

Bau der Eihäute

bei

Graviditas abdominalis.

Inaugural-Dissertation

der hohen medicinischen Facultät zu Bern

zur Erlangung der Doctorwürde

vorgelegt von

August Walker
aus Solothurn.

Mit einer Tafel.

Auf Antrag von Prof. Dr. Langhans von der Facultät zum Drucke genehmigt.

Bern den 27. Mai 1886.

M. Nencki,
z. Z. Decan.

Berlin.
1887.

Die Verhältnisse der Eihautbildung bei Graviditas extrauterina sind bis jetzt sehr selten zum Gegenstand einer genauen anatomischen Untersuchung gemacht worden. Nur über Graviditas tubaria liegen eingehendere Beobachtungen von Langhans und Leopold vor, welche in ihren wesentlichen Resultaten völlig übereinstimmen. Was wir dagegen über die Eihautbildung bei Graviditas abdominalis in den Büchern über pathologische Anatomie und Geburtshülfe lesen, beschränkt sich auf nur sehr wenige allgemeine Bemerkungen. Am ausführlichsten berichtet darüber noch Klob[1]): „Tritt das Eichen aus dem Graaf'schen Follikel aus und wird befruchtet, ohne aber von den Fimbrien des Eileiters erfasst zu werden, so kann dasselbe sich in der Bauchhöhle selbst weiter entwickeln und bedingt dadurch die sogenannte Graviditas abdominalis. Von der Stelle aus, wo das befruchtete Eichen dem Bauchfelle anliegt, entwickelt sich alsbald eine Bindegewebswucherung, welche das Eichen nicht nur völlig umfasst, sondern auch durch eine ausserordentliche Vascularisation die förmliche Placentaentwickelung möglich macht. Es ist eigenthümlich, dass der durch Ueberwucherung von Pseudomembran zu Stande kommende Fruchtsack eine mitunter so bedeutende Dicke erreicht, dass derselbe füglich mit einem schwangeren Uterus verglichen werden kann. Die Wandungen dieses Sackes bestehen demnach zumeist aus neugebildetem Bindegewebe, welches aber mit den beweglichen Eingeweiden der Bauch-

[1]) Pathologische Anatomie der weiblichen Sexualorgane. 1864. S. 564 ff.

höhle besonders innige Verbindungen eingeht, so dass zumal das grosse Netz, das Mesenterium, die Darmpartien an den Sack herangezogen und fixirt sind. Hohl (Geburtshülfe 1855) fand in den Wänden eines solchen Sackes, welcher 2½ Pfund wog, zum grössten Theil eigenthümliche, wellenförmig gebogene, nicht vollkommen cylindrische, aus feinen Fibrillen bestehende Fasern, welche durch Essigsäure aufquollen, ohne aber einen Kern hervortreten zu lassen, und welche, wie Hohl meint, den transversalen Muskelfasern des Uterus glichen. Ferner sollen sich, besonders an jenem Theil der Cyste, welcher der hintern Wand des Uterus anlag, organische Muskelfasern gefunden haben. Diese an sich auffallende Beobachtung Hohl's bedarf jedenfalls noch weiterer Bestätigung behufs ihrer allgemeinen Verwerthung."

Was ich in den übrigen Büchern darüber gefunden habe, ist nur eine Wiederholung dieser Darstellung. Weder bei Rokitansky, noch bei Klebs, auch nicht in den neueren pathologisch-anatomischen Lehrbüchern, wie Birch-Hirschfeld und Ziegler, finden sich eingehendere Mittheilungen. Ueberall beschränken sich die Angaben darauf, dass das Ei von neugebildeten bindegewebigen Membranen umhüllt wird.

Der folgenden Untersuchung liegen 2 Präparate zu Grunde, welche auf dem Berner pathologischen Institute bei Sectionen gewonnen wurden. Beide Präparate eigneten sich insofern gut zur Untersuchung, als der Tod sehr rasch nach der Ruptur des Eisacks eingetreten war, die Beschaffenheit der Eihäute also durch secundäre Entzündung nicht wesentlich gelitten hatte. Beide wurden in frischem Zustand zunächst in chromsaurem Kali und dann in Spiritus erhärtet. Die Untersuchung wurde an beiden Präparaten in gründlichster Weise vorgenommen, nicht blos an Stücken, welche in Celloidin eingebettet, mit dem Mikrotom geschnitten wurden, sondern auch makroskopisch wurde noch versucht, den Zusammenhang der fötalen mit den mütterlichen Eihäuten, oder besser des Eisacks mit dem Peritonäum möglichst genau festzustellen. Selbstverständlich wurden in Folge dessen die Präparate vollständig der Untersuchung geopfert. Die Conservirung war im Grossen und Ganzen eine gute, allerdings war es in Folge der längeren Einwirkung des chromsauren Kalis nicht mehr möglich, eine rein distincte Kernfärbung zu er-

halten, indessen zeigten sich auch an den ungefärbten Präparaten Zellen und Kerne bei starker Vergrösserung ganz deutlich, und es war daher jener Uebelstand nur insofern von Bedeutung, als viel genauer als sonst dasjenige, was bei schwacher Vergrösserung gesehen wurde, mittelst der starken Vergrösserung controlirt werden musste.

Zur Färbung der Schnitte bediente ich mich des Boraxcarmins und des Hämatoxylin.

Ich schildere zunächst beide Fälle genau.

Fall I. Frau Boegli, VII gravida. Letzte Regel Ende November 1878; schon frühzeitig starke Bauchschmerzen, Harnbeschwerden, Obstipation, welche weiterhin zunehmen. Am 6. Juni Beginn der Wehen, am 10. Juni Geburt einer Frucht von 8 Monaten, Zurückbleiben eines kindskopfgrossen Tumors links von dem ebenso grossen Uterus. Erscheinungen von Peritonitis. Am 11. Juni Abends 6½ Uhr Laparotomie, bei welcher in der linken Beckengegend ein frei in der Bauchhöhle liegender Fötus gefunden wurde. Nach 10 Minuten Exitus lethalis in Folge starker Blutung. — Der extrauterine Fötus entsprach der 30.—33. Woche, der intrauterine der 18. bis 20. Woche.

Sectionsprotocoll und makroskopische Beschreibung des Präparats.

Aus dem Sectionsprotocoll entnehme ich nur den Befund in der Beckenhöhle. Der Tumor lag in der Excavatio rectouterina und schien sie bei dem ersten Blick in die Beckenhöhle ganz auszufüllen; indessen war dieselbe noch zu einem grossen Theil erhalten, und zwar in Form einer schmalen Spalte, welche an die rechtsseitige Beckenwand angedrückt war; die flach ausgebreitete Hand konnte hier, dicht an der Beckenwand sich haltend, bis auf den Grund eingeführt werden, ohne ein anderes Hinderniss zu finden, als anscheinend einige lockere Blutgerinnsel.

Der hochgradig vergrösserte Uterus war stark nach rechts verschoben, sein Fundus lag dicht neben und in der Höhe des Cöcum. Seine hintere Fläche, nach der Excavatio rectouterina hinsehend, war vollständig frei, wenn auch mit dem Fruchtsack in Berührung. Derselbe liess sich aber leicht loslösen und es zeigte sich, dass feste Verwachsungen zwischen beiden sich nicht fanden. Der Fruchtsack sass fest nur im Grunde der Excavatio rectouterina und an der hinteren Fläche des Ligamentum latum sinistrum. Von letzterem nahmen die Verwachsungen dessen untere Hälfte ein, reichten aber nach rechts hinüber nur bis an den linken Seitenrand des Uterus. Auch das Rectum liess sich leicht vom Fruchtsack loslösen. Der Fruchtsack sah also mit dem grössten Theil seiner Oberfläche in die freie Peritonäalhöhle hinein, und zwar hauptsächlich mit der oberen und rechtsseitigen Fläche. Hier hatte seine Aussenfläche nach Reinigung von anhaftenden Blutgerinnseln das Aussehen einer verdickten, mit Ad-

häsionen bedeckten Serosa. Besonders auffallend war der Sitz der Placenta. Man hätte dieselbe dort erwarten sollen, wo eine möglichst innige Verbindung mit der mütterlichen Serosa existirte. Dies war nicht der Fall, denn die Placenta nahm gerade die nach rechts sehende Fläche des Eisacks ein, welche die spaltförmige Excavatio rectouterina nach links hin abschloss. An dieser Stelle, oder an den angrenzenden Theilen der Serosa liess sich keine besonders starke Vascularisation wahrnehmen. An der Fläche, mit welcher der Fruchtsack an das linke Ligamentum latum und die angrenzenden Theile der Serosa in der Excavatio rectouterina anstiess, fand sich überall Chorion laeve.

Am Präparat, wie es jetzt vorliegt, stellen sich die Beckenorgane ohne Fruchtsack folgendermaassen dar: Der Uterus bildet einen ovalen, abgeplatteten Körper von 17½ cm Länge und 13½ cm Breite. Die Länge seiner Höhle beträgt 14½ cm, wovon 4 cm auf den Cervix kommen. Seine Schleimhaut zeigt eine reticuläre netzförmige Zeichnung. Die Placentarstelle ist von einem nur locker anhaftenden Blutgerinnsel bedeckt. Eigenthümlich ist das Verhalten der linken Tube. Diese hatte sich offenbar mit ihrem lateralen Theil in die Excavatio retrouterina herabgesenkt, wobei sie sich zugleich mit ihrem abdominalen Ende medianwärts umgeschlagen hat. In diesem Zustand ist sie jetzt durch Adhäsion fixirt, und begrenzt eine Tasche, welche von oben her zugänglich ist, die Nagelglieder zweier Finger aufnehmen kann, und in deren Tiefe sich das linke Ovarium durchfühlen lässt. Die Adhäsionen sammt der mit ihnen verwachsenen Ala vespertilionis bilden jetzt eine hinter und parallel mit dem Ligamentum latum verlaufende Membran, welche an ihrem lateralen Ende in das normal gelagerte Ligamentum latum sich umbiegt.

Im Grunde der Excavatio rectouterina sieht man nunmehr noch eine handtellergrosse Fläche, die dicht mit braungelben, zum Theil ziemlich dichten membranösen Massen, wie Blutgerinnsel aussehend, bedeckt ist. An ihrer rechten und linken Grenze erhebt sich die Serosa in Form einer Falte mehr oder weniger hoch. Man erhält den Eindruck, als ob hier Membranen durchrissen seien, die auf den Fruchtsack sich fortsetzten, es ist dieses Ansehen aber, wie wir sehen werden, nicht dadurch bedingt, dass die Serosa selbst durchrissen wäre. Die erwähnte handtellergrosse Fläche erstreckt sich auch etwas auf die untere Partie der Hinterfläche des Lig. latum sinistrum hinauf, während die obere, grössere Partie dieser Fläche vollständig frei ist.

Die Verhältnisse an der Vorderfläche der Excavatio rectouterina, das heisst an der Rückfläche des Uterus, sind sehr einfach. Hier finden sich von oben nach unten zunehmend gelbliche, membranöse Fetzen, wie aufgelagertes Fibrin, und es geht so die Serosa der hinteren Fläche des Uterus direct in die beschriebene Anheftungsstelle des Eies über, ohne dass hier irgend eine Falte sich erhebt, und ohne dass ein querverlaufender Riss, oder eine Schnittfläche sich erkennen liesse.

Der Fruchtsack selbst besteht vorzugsweise aus der Placenta und anhaftenden Theilen des Chorion sammt mütterlichen Eihäuten. Die Placenta

ist auffallend dick und enthält zahlreiche Fibrinknoten, zum Theil geschichtet, welche sowohl in der Tiefe der Placenta foetalis, wie nach den mütterlichen und fötalen Eihäuten zu liegen. Die grösste Dicke der Placenta beträgt 6 cm, der grösste Flächendurchmesser 10 cm.

Bei der Section wurde ein Schnitt angelegt durch den Randtheil der Placenta und den Theil des Chorion laeve, welcher noch mit am reichlichsten mit den mütterlichen Eihäuten bedeckt ist. Es zeigt sich an diesem Schnitt, dass zu äusserst an der Placentarstelle eine leicht verschiebbare Membran von der Dicke der normalen Serosa sich findet. Darunter aber kommt eine zweite Schicht, etwa $1\frac{1}{2}$ mm dick, welche von der äusseren durch einen schmalen Spalt getrennt ist, sich sehr leicht von ihr loslösen lässt, wobei zahlreiche kurze Fasern sich anspannen und durchreissen. Nach der Placenta hin scheint die innere Schicht direct von den, hier sehr reichlich vorhandenen, dicken Fibrinmassen bedeckt zu sein, welche fast den ganzen Randtheil der Placenta ausfüllen.

Bei der normalen Schwangerschaft erhebt sich bekanntlich zu den Seiten des an der Innenfläche des Uterus sich anhaftenden Eies die Mucosa in Form einer Falte, welche das Ei völlig umschliesst, und deren Wachsthum auf dem entgegengesetzten Pole desselben einen Abschluss erreicht. Auf diese Weise wird die ganze Höhle, welche das Ei enthält, gegenüber der übrigen Uterushöhle abgegrenzt. An dem Chorion, welches zuerst an seiner ganzen Oberfläche mit Zotten bedeckt ist, entwickeln sich dieselben nur an derjenigen Stelle des Eies weiter, welche der Serotina gegenüberliegt, während sie der Reflexa gegenüber allmählich schrumpfen und obliteriren. Es ist dies offenbar dadurch bedingt, dass an jener Stelle die Vascularisation der mütterlichen Mucosa eine viel reichlichere ist, als an der emporwuchernden Falte, die nach oben hin begreiflicher Weise immer dünner wird, und in welcher die Gefässe gedehnt und gezerrt werden. Auf diese Weise erhält das Ei an seiner ganzen Oberfläche einen continuirlichen Belag von mütterlichem Gewebe.

Bei der Graviditas tubaria liegen die Verhältnisse völlig anders, wie aus den Untersuchungen von Langhans und Leopold hervorgeht. Hier bildet sich keine Reflexa, die Mucosa wuchert nicht um das Ei herum, sondern das Ei ist von Anfang an auf allen Seiten mit der Mucosa in Berührung, und während durch die weitere Grössenzunahme des Eies das Lumen der Tube sich ausdehnt, wandelt sich ihre Mucosa in der ganzen Peripherie desselben zu decidualem Gewebe um.

Bei der Graviditas abdominalis sind es natürlich gerade diese Verhältnisse, welche das grösste Interesse beanspruchen. Auch hier wird das Ei, wie man weiss, von Bindegewebe umgeben, welches dem mütterlichen Organismus angehört. Aber hierauf beschränken sich fast alle unsere Kenntnisse von der Entwicklung der mütterlichen Eihäute bei Graviditas abdominalis. Wie entsteht dieser bindegewebige Sack? Es sind zwei Möglichkeiten denkbar: entweder wuchert, ganz den normalen intrauterinen Verhältnissen entsprechend, an den Seiten des Eies die Serosa in Form einer gefässreichen Falte empor, und umschliesst dasselbe vollständig, oder es entsteht auf der Oberfläche der Serosa neues Bindegewebe, welches das Ei umgiebt. Ich meine hiemit einen Prozess, ähnlich demjenigen, wie wir ihn bei der Pachymeningitis interna nach der Virchow'schen Auffassung kennen; derart also, dass bindegewebige, vollständig neugebildete Membranen auf der Oberfläche der Serosa entstehen und das Ei umwuchern. Die Resultate, zu denen ich gekommen bin, sprechen nun auf das Entschiedenste für den letzteren Entwicklungsgang. Schon bei der Section war versucht worden, an verschiedenen Stellen die Oberfläche des Eies mit seiner Bedeckung von mütterlichem Gewebe, welche einer mit Adhäsionen bedeckten Serosa glich, an den Stellen loszulösen, wo sie mit der Serosa des Beckens in scheinbarer Verwachsung sich befand. Diese Versuche, die allerdings, um das Präparat nicht zu zerstören, nur in sehr beschränkter Ausdehnung vorgenommen wurden, ergaben, dass eine festere Verwachsung sich nicht fand; die Trennung zwischen Eisack und gegenüberliegender Serosa war überall, wo sie versucht wurde, ausserordentlich leicht möglich, selbst stärkere bindegewebige Membranen spannten sich nicht an, das Ganze machte mehr den Eindruck, als ob beide Flächen mit einander verklebt wären. Und jedenfalls trug die dabei frei werdende Oberfläche der Serosa völlig den Charakter einer normalen Oberfläche derselben; abgesehen von einer Verminderung des Glanzes erschien sie glatt und glich der benachbarten wirklich freien Fläche vollständig.

Als das Präparat mir zur Untersuchung übergeben wurde, hatte sich der Eisack vollständig von der Serosa des Beckens losgelöst. Es war dies bei dem Wechsel der verschiedenen Er-

härtungsflüssigkeiten und bei der Herausnahme des Präparats geschehen, obgleich letzteres von kundiger Hand mit der grössten Vorsicht vorgenommen worden war. Also auch hieraus ergiebt sich, dass eine feste Verwachsung mit dem mütterlichen Gewebe sich nirgends vorfand. Man könnte fast von einem freien Eisack in der mütterlichen Bauchhöhle reden.

Ich verwand natürlich die grösste Sorgfalt auf die Untersuchung der ganzen Beckenserosa, sowohl derjenigen Theile, welche schon bei der Section vollständig frei gefunden wurden, wie auch jener, wo das Ei adhärent gewesen war. Namentlich wurde die Grenzzone zwischen diesen beiden Flächen auf das Sorgfältigste an mikroskopischen Schnitten, wie auch durch makroskopische Präparation untersucht.

Zur Insertion des Eies waren vorzugsweise benutzt, wie aus dem Protocoll sich ergiebt, der Grund der Excavatio rectouterina und zwar hauptsächlich auf der linken Seite, denn auf der rechten Seite des Eisackes liess sich sehr leicht die flach ausgebreitete Hand bis in die Tiefe der Excavatio vorschieben, ohne irgend etwas zu zerreissen, als höchstens lockere Blutgerinnsel. Ferner kam hier noch in Betracht die hintere Fläche des Ligamentum latum sinistrum, oder genauer jener Membran, welche von dem Boden der Excavatio parallel dem Ligamentum latum nach oben sich erstreckte: Adhäsionen sammt umgeschlagener Ala vespertilionis. Vollständig frei war dagegen die Oberfläche der Serosa der rechtsseitigen Beckenwand, welche bis weit nach oben hin mit herausgenommen war, ferner fast die ganze hintere Fläche des stark vergrösserten Uterus.

Ich schildere zuerst die Verhältnisse an letzteren Stellen, das heisst also an der freien Beckenserosa, wie ich sie in Folgendem benennen will. In ganz unerwarteter Weise zeigen sich hier ausgedehnte und intensive Veränderungen, die ich ganz kurz als Bildung eines, dem der Decidua ähnlichen Gewebes bezeichnen kann, und zwar nicht blos in der nächsten Nähe des Eies, sondern diese Veränderung erstreckt sich an der hinteren Uteruswand fast bis auf den Fundus herauf, an der rechtsseitigen Beckenwand, so weit die Serosa mit herausgenommen war, das heisst, bis in die Gegend des Cöcum. An der Vorderfläche des Uterus bot die Serosa keine Veränderungen dar.

Makroskopisch erschien die hintere Fläche des Uterus ganz leicht mit sehr dünnen, fibrinösen Membranen bedeckt, auch mikroskopisch (Fig. 1) zeigte sich an den meisten Stellen eine dünne, fibrinöse Schicht, welche nach unten, das heisst nach der Eiinsertion hin, allmählich dicker wurde. In bemerkenswerther Weise fand sich nun unter diesem Fibrin ein grosszelliges Gewebe, welches dem decidualen Gewebe entspricht. Am stärksten ist aber dieses nach unten zu entwickelt und bildet in der ganzen unteren Hälfte eine durchaus continuirliche Lage von vier bis acht Zellschichten. Nach oben wird es etwas dünner, erleidet Unterbrechungen, und ist dann nur in seichten Vertiefungen der Serosa nachzuweisen. Die Zellen selbst sind gross, nach allen Richtungen gleichmässig entwickelt, oder in manchen Fällen auch länglich, und dann nicht selten in der Längsaxe senkrecht auf die Oberfläche der Serosa gestellt, so dass man bei schwacher Vergrösserung fast glauben könnte, eine Lage Cylinderepithel befinde sich zwischen Serosa und Fibrin. Sie liegen dicht neben einander, und sind höchstens durch ganz schmale Streifen einer Substanz von einander getrennt, welche auch unter den Zellen noch in Form eines schmalen Streifens sich vereinigt. Es bietet diese Substanz gegenüber den Färbemitteln dieselben Charaktere dar, wie das aufgelagerte Fibrin, die feinen Fäden lassen sich auch direct in das aufgelagerte Fibrin verfolgen, so dass wir es hier ohne Zweifel auch mit Fibrin zu thun haben.

Die Zellsubstanz ist reichlich, der Kern gross, bläschenförmig. Nach oben zu wird dieses Gewebe einschichtig, zugleich scharf abgegrenzt gegenüber dem hellen Bindegewebe der Serosa. Die Oberfläche der letzteren unter den Zellen erscheint glatt, man sieht keine Fortsätze zwischen die Zellen hineingehen, wir müssen daher die Zellen als Abkömmlinge der Endothelien des Peritonäums betrachten; namentlich da, wo sie einschichtig sind, fällt die Aehnlichkeit mit dem normalen Endothel besonders hervor, ihr Dickendurchmesser wird hier kleiner, die Zellen werden platt und gleichen auf dem Durchschnitt mässig angeschwollenen Spindeln. Auch diese Lage bedeckt continuirlich in grösserer Ausdehnung die Serosa.

Die Bindegewebsschicht, die unter den Zellen liegt, zeigt

keine besonderen Eigenthümlichkeiten; sie ist zellarm, eine Wucherung der Bindegewebszellen findet sich nicht. Auch eine Infiltration mit Lymphkörperchen ist an den meisten Stellen nicht vorhanden, woraus hervorgeht, dass die secundäre Entzündung keine bedeutende war.

Noch ein, wenngleich vereinzelter Befund an der Hinterfläche des Uterus ist erwähnenswerth. Ungefähr in der Mitte der Höhe dieser Fläche befindet sich eine Spalte, etwa 1 cm lang, dicht unter der Oberfläche der Serosa, aber doch noch durch eine schmale Bindegewebsschicht von der Zellschicht getrennt. Sie ist zum grössten Theil von einem Fibringerinnsel ausgefüllt. Als Bekleidung der Wand findet sich ein einschichtiges Epithel, aus polygonalen, im Profil cylindrischen Zellen zusammengesetzt. Die Zellen haben einen deutlichen, fast das ganze Lumen ausfüllenden Kern. Trotz des eigenthümlichen Belags muss man hier an ein Gefäss denken, und zwar an eine Vene oder ein Lymphgefäss, da eine deutliche dickere Wandung, die uns die Berechtigung gäbe, von einer Arterie zu sprechen, fehlt. Die Endothelien des Gefässes haben hier eine Veränderung erlitten, wie ich sie, nur nicht so stark ausgesprochen, unten bei der Besprechung der Insertionsstelle der Placenta noch beschreiben werde.

Ganz nahe der Einsertion findet sich die Zellschicht der Serosa nicht mehr, das Fibrin, das hier an einigen Stellen eine kanalisirte Beschaffenheit zeigt, auch ziemlich reichlich mit kleinen runden Kernen durchsetzt ist, liegt direct dem Bindegewebe der Serosa auf. Das letztere ist allmählich dichter geworden, auch zahlreicher, seine Fasern zeigen schärfere Contouren, sind deutlich parallel geordnet, und haben einen wellenförmigen Verlauf. An der Stelle, wo die Serosa als Insertionsstelle des Fruchtsackes benützt zu werden anfängt, sieht man keine wesentliche Veränderung; da zugleich der Fruchtsack entfernt ist, also auch keine fötalen Gebilde sich finden, ist die Insertionsstelle an der Hinterwand des Uterus weder mikroskopisch noch makroskopisch scharf begrenzt. In dem derberen Bindegewebe treten nach und nach die grossen zelligen Elemente auf, wie ich sie alsbald für die rechtsseitige Beckenserosa, die sich gegen das Cöcum hinzieht, beschreiben werde.

An dieser lassen sich deutlich zwei Schichten unterscheiden, die ohne scharfe Begrenzung in einander übergehen, eine obere aus derbem, faserigem Bindegewebe mit parallel verlaufenden Fasern bestehend, eine untere von lockerem Bindegewebe. Die Serosa ist hier stark vascularisirt, und es finden sich weite Gefässe bis nahe unter die freie Oberfläche. Endothelienveränderungen sind an ihnen keine nachweisbar. An der Grenze von lockerem und faserigem Bindegewebe finden sich hier reichlich deciduale Elemente. Es sind grosse, gut entwickelte Zellen, ohne bestimmte Form, rundlich, oval, spindelig, mit grossem, ovalem, bläschenförmigen Kern und grobkörnigem, reichlichen Protoplasma. Die Zellen finden sich selten vereinzelt, sondern meist in Gruppen von 20, 40 und mehr Elementen. So bilden sie ovale oder langgestreckte Haufen, die oft durch eine hellere Zone, wo das umgebende Bindegewebe weniger dicht ist, sich ziemlich scharf abgrenzen, so dass sie schon bei schwacher Vergrösserung leicht zu erkennen sind. Schmale Züge des umgebenden Bindegewebes ziehen sich zwischen die einzelnen Zellen hinein, oft berühren sich aber die Zellen auch direct. Die Bindegewebszellen in der Umgebung dieser Gruppen sind oft stärker geschwellt und deutlicher granulirt. Vereinzelt finden sich einzelne dieser Zellgruppen auch in dem derberen Bindegewebe, andere lassen sich wieder ziemlich weit in das lockere Bindegewebe hinein verfolgen. Gegen die Insertionsstelle des Eisackes zu finden sie sich am reichlichsten entwickelt. Hier sind einzelne Gruppen auch stark mit weissen Blutkörperchen durchsetzt, ein Befund, dem man keine weitere Bedeutung beilegen kann, da hier auch das umliegende Gewebe durch Blutung stärker pigmentirt ist und Rundzellinfiltration zeigt.

An der linken Seite des Fruchtsacks am Ligamentum latum sinistrum, oder genauer an der erwähnten Peritonäalfalte, die aus der Excavatio rectouterina sich erhebt, finden sich ähnliche Verhältnisse. Die Lage derben Bindegewebes ist hier dichter, auch finden sich schon, ausser anderen gewöhnlichen Gefässen, vereinzelt jene grossen Spalträume, welche wir noch reichlicher an der Insertionsstelle der Placenta finden, und dort ausführlich beschreiben werden.

Die Decidualzellen (Fig. 2) finden sich hier vorzugsweise

vereinzelt zwischen den Bindegewebsfibrillen, nur an wenigen Stellen in kleinen Gruppen, sie sind deshalb bei schwacher Vergrösserung nicht mehr so deutlich als solche zu erkennen. Immerhin unterscheiden sie sich bei stärkerer Vergrösserung noch deutlich genug durch den grossen Kern, die grobe Granulirung des Protoplasmas von den Bindegewebszellen. Indessen fallen besonders an diesen Schnitten doch viele Zellen auf, von denen man nicht mit Bestimmtheit sagen kann, ob man sie zu den Bindegewebskörpern, oder zu den Decidualzellen rechnen kann. Sie stellen offenbar Uebergangsstufen von den einen zu den anderen Elementen dar. Es zeigen sich vorerst Formveränderungen an vielen Decidualzellen. Die Pole der Zelle spitzen sich zu, ohne dass der Dickendurchmesser der Zelle abnimmt, der Längsdurchmesser wächst, wir erhalten spindelige Formen (Fig. 3). Von diesen breiten Spindelzellen finden sich zahllose Uebergangsformen zu den gewöhnlichen schmalen Spindeln des Bindegewebes. Aehnliche Formveränderungen erleidet der Kern. Dann finden sich wechselnde Bilder, was die Granulirung der Zellen anbetrifft, Uebergangsformen von den hellen Bindegewebszellen zu den stark körnigen Decidualzellen. Da wo die Decidualzellen ausgebildet sind, finden sich in ihrer Umgebung die schmalen Spindeln des Bindegewebes nicht mehr, die Körper der Bindegewebszellen sind hier alle angeschwollen, verdickt, ihre Kerne vergrössert, und andererseits finden sich die Decidualzellen nur selten da, wo die typischen Spindelzellen des Bindegewebes vorherrschen.

Diese Bilder lassen keinen Zweifel aufkommen bezüglich der Herkunft der Decidualzellen. Sie sind Abkömmlinge der Bindegewebszellen. Es könnten höchstens noch die Endothelien der Gefässe in Betracht kommen. Aber Uebergangsformen von Gefässendothelien zu Decidualzellen zeigen sich nirgend, zudem finden sich die Decidualzellen nirgends um Gefässe gruppirt, sie sind im Gegentheil oft an Orten entwickelt, wo Gefässe sehr sparsam sind. Auch zu den Endothelien der Serosa vermag ich keine Beziehung zu erkennen, die Decidualzellen finden sich am reichlichsten in den mittleren Lagen der Serosa und nicht an deren Oberfläche.

Es spielt sich also bei der Abdominalschwangerschaft in Bezug

auf die Bildung der decidualen Elemente ein ähnlicher Vorgang ab, wie in der Schleimhaut des Uterus bei uteriner Gravidität.

Die Serosa dieser Gegend ist an vielen Stellen mit Fibrinauflagerungen bedeckt, ihr Endothel ist, wie auch an der freien Serosa zur rechten Seite des Fruchtsackes, vielfach verschwunden, Wucherungszustände desselben sind an einzelnen vom Fruchtsack ziemlich entfernten Stellen zu sehen, wir erhalten dann ganz ähnliche Bilder, wie es oben für die Hinterfläche des Uterus beschrieben worden ist, auch das feine Fibrinnetz, das die Zellen umspinnt, wird nicht vermisst.

Wir haben also bis jetzt diejenigen Flächen der Serosa kennen gelernt, welche in keiner oder nur in ganz oberflächlicher Verbindung mit dem Eisack standen. Ueberall fanden sich hier die gleichen Verhältnisse, die Serosa im Wesentlichen intact, das heisst keine Defecte in ihr oder wulstige Emporwucherungen, sondern nur in ihren mittleren und oberen Schichten eine Wucherung der Bindegewebszellen und wie es scheint, an den entfernten Partien auch der Endothelien, welche Wucherung an vielen Stellen zur Bildung eines geradezu deciduaähnlichen Gewebes geführt hat.

Von noch grösserem Interesse war natürlich die Untersuchung derjenigen Stellen, welche, wie die Untersuchung im frischen Zustande und auch die Betrachtung des gehärteten Präparates ergab, mit dem Eisack in etwas innigerer Verbindung standen. Es war dies eine relativ kleine Partie der ganzen Beckenserosa, eine etwa handtellergrosse Fläche in der Tiefe der Excavatio rectouterina, welche sich ein wenig nach vorn auf die Hinterfläche des Ligamentum latum sinistrum erstreckte. Dieselbe war jetzt noch deutlich erkennbar durch einen fibrinähnlichen Belag, so wie ferner durch eine Falte, welche an den meisten Stellen des Randes, besonders nach links und vorn, sich emporhob, deren Fortsetzung natürlich auf den Eihäuten zu suchen war. Die betreffende Partie wurde an zahlreichen mikroskopischen Schnitten genau untersucht, sowie auch makroskopisch auf das Sorgfältigste präparirt, und es zeigte sich dabei auf das Evidenteste, dass die Serosa selbst unter dem fibrinähnlichen Belag hinweg zog, an Stelle der Falte wohl etwas sich emporwölbte, aber nirgends eine Rissfläche darbot. Durchrissen war

nur lockeres Bindegewebe, welches namentlich von den freien benachbarten Theilen der Serosa sich erhob.

Die mikroskopische Zusammensetzung der Serosa ist hier eine höchst einfache. Auf der Oberfläche finden sich überall Fibringerinnsel in geschichteter Anordnung. Die Serosa selbst bietet auffallender Weise viel geringere Veränderungen dar, wie an den oben beschriebenen Stellen. Wir finden eine gleichmässige, kleinzellige Infiltration und ferner eine Schwellung der Bindegewebszellen, die zu dicken Spindeln, hier und da auch zu grossen, polyedrischen, deciduaähnlichen Zellen anschwellen. Indess liegen diese vergrösserten Elemente fast überall nur vereinzelt, seltener in kleineren Gruppen und nirgends in einer so continuirlichen Lage, wie ich dies von den unteren Partien der freien Hinterfläche des Uterus beschrieben habe. Es ist dies ein höchst auffallendes Ergebniss: Gerade an den Stellen, wo das Ei am festesten mit den mütterlichen Theilen verbunden war, war also auf der Serosa kein deciduaähnliches Gewebe bei der Trennung zurückgeblieben.

Ich komme nunmehr zu dem Fruchtsack, und schildere in erster Linie seine Placentarstelle. Dieselbe war, wie erwähnt, nirgends in fester Verbindung mit der mütterlichen Serosa, ihre von mütterlichem Gewebe überzogene Fläche sah vielfach frei in die Beckenhöhle respectiv in die Excavatio recto-uterina hinein. Die mütterlichen Eihäute (Fig. 4) bestehen hier aus mehreren Schichten eines festen Bindegewebes, das nach aussen hin ein lockeres Gefüge annimmt. Die Dicke der festen Schicht ist eine wechselnde, sie sinkt bis zu 2 mm, erhebt sich an anderen Stellen hingegen bis zu 4 und 5 mm.

Das lockere Bindegewebe, das diese derben Schichten nach aussen begrenzt, zeigt keine besonders auffallenden Befunde. Es enthält eine mässige Menge von Fettzellen, in kleineren und grösseren Gruppen zusammenstehend, und ist an einzelnen Stellen etwas mit weissen Blutkörperchen infiltrirt. Gefässe, sowohl Arterien als Venen, finden sich häufig. Die Bindegewebszellen sind vielleicht etwas zahlreicher als im normalen lockeren Bindegewebe, zugleich sind sie etwas grösser, sie erscheinen gequollen. Der Uebergang von dem lockeren zu dem festeren Bindegewebe vollzieht sich ziemlich rasch.

Das feste Bindegewebe selbst ist in allen Schichten von ziemlich übereinstimmender Structur. Die Bindegewebsbündel zeigen den bekannten, wellenförmigen Verlauf, sie sind alle miteinander und zu der Oberfläche des Fruchtsackes parallel, in den zahlreichen Lücken, welche je zwei Bindegewebsbündel durch Auseinanderweichen begrenzen, finden sich Zellen von spindeliger auch ovaler Form. Sie haben einen grossen, bläschenförmigen Kern, der oft fast das ganze Innere der Zelle einnimmt, und ein helles feinkörniges Protoplasma. Gegen die Zotten zu zeigt das feste Bindegewebe eine ziemlich gleichmässige Infiltration mit weissen Blutkörperchen, deren Kerne durch ihre runde Form und die stärkere Färbung deutlich von den Bindegewebszellen unterschieden werden können. Die einzelnen Schichten dieses derben Bindegewebes lagern sich nicht überall direct aneinander, es fallen schon bei Betrachtung mit dem einfachen Mikroskop grosse, spaltenförmige Räume auf, die mit den Bindegewebsbündeln parallel verlaufen. Diese Spalten sind von verschiedener Länge, einzelne ziehen sich über die ganze Länge des mikroskopischen Schnittes 2 bis 3 cm weit hin, andere sind wieder sehr kurz. Ihre Breite geht bis zu 2 mm. Gegen die Enden laufen die Spalten, sich allmählich verschmälernd, überall spitz zu. Durch etwaige Zerrung der Präparate und Auseinanderweichen der Bindegewebsbündel können diese Spalten nicht entstanden sein, sie zeigen sich constant an allen Präparaten, an dicken wie an dünnen Schnitten, auch an solchen, die noch vollständig in Celloidin eingebettet sind. Die meisten Spalten sind ohne Inhalt, in einzelnen findet sich geronnenes Blut. Ziemlich häufig bemerkt man im Lumen der Spalten eigenthümliche, von ihrer Unterlage losgelöste, daher im Lumen frei liegende Zellen.

Es sind längliche, meist annähernd rechteckige, Drüsenepithelien auffallend ähnliche Gebilde, doppelt so lang als breit. Oft sind die Ecken der Zellen etwas abgerundet, so dass die Zelle in ihrer Form mehr einem Oval sich nähert. Einzelne sind deutlich spindelförmig, wobei jedoch immer die eine dem Lumen der Spalte zugewandte Längsseite der Zelle sich stärker hervorwölbt, während die andere, der Wand zugewandte, platt bleibt. Diese Formen gleichen dann auffallend vergrösserten,

losgelösten Gefässendothelien. Die Kerne sind oval und ziemlich gross. Die Zellen finden sich theils vereinzelt, theils durch die Enden miteinander in Verbindung. Auf diese Weise bilden sich längere Stränge von 10, 20 und mehr solcher Zellen. Nie findet man zwei Lagen Zellen übereinander. Vielerorts liegen diese Stränge als continuirlicher Belag der Wand der Spalte in einfacher Lage an, und begrenzen dieselbe auf eine grössere Ausdehnung, oder sie haben sich an anderen Stellen von ihrer Unterlage losgelöst, und sind dann durch einen schmalen, hellen Zwischenraum von der Wand getrennt. Die Zellen stellen also den leicht sich ablösenden Wandbelag der Spalten dar.

An einzelnen Stellen sieht man diese Zellen von der Fläche (Fig. 5). Sie stellen dann polygonale, meist sechseckige, nach allen Richtungen gleichmässig entwickelte Zellen dar, mit bläschenförmigem, rundem oder ovalem Kern, der von dem bald schmälern, bald breitern Saum des feinkörnigen Protoplasmas umschlossen wird. Meist finden sich mehrere Zellen vereinigt, so entsteht dadurch eine schöne mosaikähnliche Zeichnung, wie wir sie von den Endothelien der Gefässe in der Flächenansicht zu erhalten gewohnt sind. Zelle stösst an Zelle, keinerlei Intercellularsubstanz schiebt sich zwischen sie ein. Durch Isolirung der oben beschriebenen Zellstränge, wo die Zellen cylindrische Form darbieten, und genaue Betrachtung dieser, unter Rollen des Deckgläschens, liess sich deutlich nachweisen, dass die cylindrischen und polygonalen Zellen identisch sind, dass das eine Bild uns die Zellen im Profil, das andere in der Flächenansicht giebt.

Die Frage nach der Natur dieser Zellen ist nicht schwer zu beantworten. An Drüsenepithelien zu denken, wozu das Bild, das die Zellen im Profil bieten, verleiten könnte, verbietet die anatomische Lage dieser Zellen in neugebildetem Bindegewebe der Beckenserosa. Hier finden sich ja nirgends drüsige Gebilde. Sie können nur als gequollene Endothelien aufgefasst werden. Es handelt sich bei diesen Spalten also um präformirte Gefässe, und zwar um Lymph- oder Blutgefässe. An erstere könnte man denken, weil in der Wand der Spalten sich keine musculösen Elemente finden, die Spalten überhaupt direct von dem neugebildeten, faserigen Bindegewebe umschlossen werden. Für Blut-

gefässe spricht, obwohl nicht ganz überzeugend, (es könnte ja auf andere Weise hineingekommen sein) der Befund von Blut in den Spalten. Viel beweiskräftiger ist der Befund von wirklichen Blutgefässen mit deutlicher musculöser Wand, welche, obwohl nicht zahlreich, in dem faserigen Bindegewebe sich finden, und die man an einzelnen Stellen direct in die Spalten einmünden sieht. Ich fasse daher die Spalten als grosse Blutgefässräume auf, und nur einzelne dürften auch Lymphspalten sein.

In der Nähe der Placentarzotten erfahren die Bindegewebsbündel vielfach eine eigenthümliche Veränderung. Sie nehmen hier die Färbung viel stärker an, verlieren oft ihre gleichmässigen, wellenförmigen Contouren. In ihrem Verlauf schwanken sie vielfach in ihrer Dicke, senden Ausläufer aus, die mit den nebenliegenden Bündeln sich verbinden, zugleich lassen sie grössere Lücken zwischen sich frei, in welchen jetzt statt der Bindegewebszellen oft grosse Decidualzellen sich finden. An anderen Stellen geht die Veränderung der Bindegewebsbündel noch weiter, der parallele Verlauf der Bündel ist hier nicht mehr evident, es entstehen unregelmässige, knotenförmige Verdickungen an den mit Carminlösungen ganz dunkelroth gefärbten Bündeln; die verbindenden Ausläufer sind viel zahlreicher, von Bindegewebszellen ist gar nichts mehr zu entdecken, nur noch deciduale Elemente sind in dem Netzwerk enthalten. Allmählich verschwinden auch diese, das Gewebe geht ganz in die eigenthümliche, von Langhans als kanalisirtes Fibrin bezeichnete Substanz über. Wir haben hier also einen Uebergang von Bindegewebe zu Fibrin.

Die Decidualzellen finden sich in ihrer charakteristischen Form nur in den den Placentarzotten benachbarten Theilen des Bindegewebes, vorzugsweise aber in dem soeben beschriebenen deformirten Bindegewebe (Fig. 4). Sie füllen hier, wie schon erwähnt, die Lücken aus, die die Balken dieser Substanz zwischen sich lassen. Oft finden sich nur 1 oder 2, manchmal aber eine grössere Anzahl von decidualen Elementen in einer solchen Lücke. Die Zellen stossen dann direct aneinander, und nur an einzelnen Stellen ziehen schmale Streifen des erwähnten Gewebes zwischen den Zellen hindurch, oder sie sind auch durch ganz freie schmale Zwischenräume von einander getrennt. Mit der

Beschreibung der Decidualzellen brauchen wir uns nicht mehr zu beschäftigen, sie sind schon oben ausführlich beschrieben worden. Grosse Zellen ohne regelmässige Form, mit rundem oder ovalem Kern, und reichlichem, ziemlich grobkörnigem Protoplasma. An der Grenze gegen das derbe Bindegewebe finden sich auch Uebergangsformen von den Decidualzellen zu den Bindegewebszellen, wie wir sie oben auch schon beschrieben.

Ich komme nunmehr zu den fötalen Eihäuten. Die Placenta ist vollständig erhalten, sowie ein grosser Theil des Chorion laeve. Abnormitäten konnte ich an ihnen nicht nachweisen. Die Placenta selbst zeichnet sich nur durch ausserordentlich reichliche, fibrinöse Massen aus, welche sowohl an der fötalen, wie an der mütterlichen Fläche sich niedergeschlagen haben, und in Form von Balken durch die Zottenmasse hindurchziehen. Die Zottenmasse wird dadurch in kleinere Abtheilungen zerlegt, welche durchaus den normalen Lappen der Placenta gleichen. Die mikroskopische Untersuchung ergiebt, dass in diesen fibrinösen Thromben selbst keine Zotten eingeschlossen sind. Auch grosszelliges Gewebe, das dem decidualen gliche, findet sich nicht vor. Die Zotten selbst haben durchaus normale Structur, Epithel und Stroma lassen keine Veränderung erkennen; ebensowenig auch das Chorion, auf dessen placentarer Oberfläche in der Regel die erwähnten Fibrinmassen dicht aufliegen. An wenigen Stellen nur erscheint die Oberfläche des Chorion noch frei und es lässt sich dann das Chorionepithel mit den bekannten, knospenartigen Sprossen, wie sie sich besonders in früheren Stadien der Eientwickelung finden, erkennen. Grosszelliges Gewebe findet sich hier nicht vor. Das Amnion liegt der Innenfläche des Chorion auf, das Cylinderepithel desselben ist vielfach wohl erhalten.

Eigenthümlich sind die Verhältnisse am Chorion laeve, das wenigstens zum Theil ganz gut erhalten war. Hier findet sich die bekannte mehrfache Lage von grossen epithelähnlichen Zellen, welche von den meisten Autoren auch jetzt noch als Chorionepithel angesehen, von Langhans als Abtheilung der sogenannten Zellschicht aufgefasst wird; aber nur am Placentarrand findet sich dieselbe in vollkommener Ausbildung. Ihr gegenüber kommt sofort fibrilläres Bindegewebe, in welchem sich nur spärlich de-

ciduale Elemente finden. In weiterer Entfernung vom Placentarrande schwindet diese Lage grosszelligen Gewebes, und das Chorion legt sich direct an die Innenfläche des mütterlichen Eisacks an. Da beide Organe aus demselben fibrillären, nur mässig zahlreichen Bindegewebe bestehen, auch die Fibrillen in gleicher Richtung der Oberfläche des Eisacks parallel angeordnet sind, so ist eine scharfe Grenze unter dem Mikroskop zwischen beiden nicht zu ziehen. Das Chorion laeve verschmilzt dann mit den mütterlichen Eihäuten vollständig, so dass man auf den ersten Blick glauben könnte, dasselbe fehle. Die Verfolgung des Präparates aber nach dem Placentarrande hin, klärt über die Verhältnisse vollständig auf. In dem mütterlichen Bindegewebe, das an das Chorion sich anschliesst, ist nichts Bemerkenswerthes. Seine Dicke ist viel geringer als an der Placentarstelle. Es ist wenig vascularisirt, erst nach aussen, wo lockeres Bindegewebe sich anschliesst, treten grössere Gefässe auf. Von Gefässspalten, wie ich sie für die Insertionsstelle der Placenta beschrieben, ist nichts wahrzunehmen.

Fall II. Frau Marti, 42 Jahre alt, VII gravida, bekam im 8. Schwangerschaftsmonate die Anzeigen einer heftigen Peritonitis. Da eine Schwangerschaft am unrechten Orte sich ergeben hatte, so wurde bei abgestorbenem Kinde die Laparotomie gemacht. Nach der Eröffnung der Bauchhöhle fand man einen frei im Abdominalcavum liegenden, macerirten Fötus, der mit Leichtigkeit entfernt wurde. Die Placenta sass unten und rechts dem Peritonäum auf und wurde zurückgelassen unter Drainage der Bauchhöhle. 4 Tage nach der Operation Tod an allgemeiner Peritonitis.

Makroskopische Beschreibung des Präparats.

Das mir übergebene Präparat besteht aus Uterus, Harnblase, Rectum und Eisack. Die übrige Beckenserosa, namentlich der seitlichen Wände, ist nicht in gleichem Umfange mit herausgenommen, wie an dem ersten Präparat. Links reicht das Präparat gerade bis an das Ende der Tube, die Serosa der ansteigenden Beckenwand fehlt. Von der hinteren Beckenwand ist die Serosa nur in geringem Umfang, etwa 3—4 cm weit von der Tiefe der Excavatio rectouterina an, erhalten. Der Uterus ist, wie gewöhnlich, stark vergrössert, anteflectirt, seine Maasse sind folgende: Länge 10 cm, Breite 7,5 cm, Dicke 6 cm, Höhle 3,5 cm. Seine linke Hälfte ist im grossen Ganzen normal, ebenso wie seine ganze vordere Fläche. Hier erscheint die Serosa nur mit membranösen Auflagerungen bedeckt, das gleiche Bild bietet die Serosa der Harnblase. Der Eisack liegt auf der rechten Seite, auf der hinteren Fläche des Ligamentum latum dextrum. Auf den ersten Blick kann man erkennen, dass seine Insertion die genannte Fläche bis auf ihren oberen

Theil einnimmt, und medianwärts noch auf die rechte hintere Uterushälfte hinüberreicht. Die vordere Fläche des Ligamentum latum dextrum, sowie der kleine freie obere Theil seiner hinteren Fläche sind in gleicher Weise verändert, wie die übrige Serosa. In der Nähe der oberen Kante des Ligamentum latum dextrum, die etwas über den Fundus uteri nach oben ragt, vielleicht etwa 1 – 2 cm unter dieser Kante, verläuft auf der Vorderfläche des Ligaments ein querer Strang nach der Seite zu, welcher bei makroskopischer und mikroskopischer Präparation sich als Tube erweist.

Die Verbindung des Eisacks mit der mütterlichen Serosa hat sich an diesem Präparat vollständig erhalten. Freie Flächen bietet der Eisack nach oben hinten und rechts dar; diese Flächen sehen uneben fetzig aus, das Chorion laeve fehlt zum grössten Theil und die fötale Seite der Placenta liegt daher hier frei. Da wo die Beckenserosa mit erhalten ist, erscheint diese ebenfalls mit starken membranösen, zum Theil ziemlich dicken, fibrinähnlichen Auflagerungen bedeckt, ebenso die Serosa an der hinteren Beckenwand und der vorderen Wand des Rectum. Die Placenta erscheint unförmlich dick, ihre Dicke beträgt 6 cm, ihre übrigen Durchmesser 10—11 cm. Sie ist von sehr zahlreichen Fibrinmassen durchsetzt, welche sowohl an der fötalen als mütterlichen Fläche, wie auch in der Mitte der Placenta, sich finden. Die grössere Partie der Zottenmasse aber ist frei von solchen Massen, namentlich auch an den Stellen, wo sie von den mütterlichen Eihäuten begrenzt wird. Versucht man den Eisack von der hinteren Fläche des Ligamentum latum etwas loszulösen, so gelingt dies, ebenso wie im vorigen Falle, ausserordentlich leicht, und nur ganz feine Membranen und Fäden reissen dabei durch. Das rechtsseitige Ovarium ist nicht mehr nachzuweisen, in dem linksseitigen fand sich ein Corpus luteum.

Auch an diesem Präparat wurde nicht nur die Serosa, soweit sie als Insertionsstelle des Eies benutzt wurde, mikroskopisch untersucht, sondern auch die freie Serosa der Beckenhöhle, soweit sie vorhanden war. Die Befunde stimmen im Wesentlichen mit denen des ersten Falles überein, es wird daher erlaubt sein, sich vielerorts kürzer zu fassen, um unnöthige Wiederholungen zu vermeiden.

Betrachten wir zuerst wieder die freie Serosa, die mit der Insertionsstelle des Eies in keiner Berührung stand. Es kommt hier in Betracht die Serosa des Uterus und die Serosa, die die Blasenwand bekleidet und sich an die vordere Bauchwand hinaufschlägt. Deciduales Gewebe liess sich an all den Schnitten nachweisen, die diesen Gegenden entnommen wurden. Am schönsten fand es sich entwickelt an der Serosa der hinteren Blasenwand, in einer Vollkommenheit, wie es am ersten Präparat nirgends gefunden wurde. Die Serosa ist an dieser Stelle überall

mit Fibrinauflagerungen bedeckt. Gerade unter dem Fibrin finden wir die Schicht der Decidualzellen. Sie erreicht an einzelnen Stellen eine Mächtigkeit von fast 2 mm. Die schönsten Zellen liegen unmittelbar unter dem Fibrin und feinere und gröbere Fäden des letzteren ziehen sich zwischen die Zellen hinein, indem sie ein Maschenwerk bilden, in dessen Lücken die Zellen sich finden. Gegen die Tiefe zu wird das Netz der Fibrinfäden allmählich spärlicher, die Maschen grösser, so dass die Decidualzellen einander direct berühren. Wie erwähnt sind die der Oberfläche zunächst liegenden Zellen am besten ausgebildet. Sie sind gross, meist polyedrisch, nach allen Richtungen gleichmässig entwickelt, doch nicht von regelmässiger Form; sie haben ein reichliches, körniges Protoplasma, und einen, bisweilen zwei grosse bläschenförmige Kerne mit deutlichen Kernkörperchen. Da wo die Zellen einander direct berühren, ist ihre Form immer noch keine bestimmte, erst, wenn man noch tiefer geht, gegen das Bindegewebe zu, findet man, dass spindelige Formen nach und nach überwiegen, dass zugleich die Spindeln die deutliche Neigung haben, sich mit ihrer Längsaxe den tiefer liegenden Bindegewebsbündeln parallel zu stellen, also mit der Oberfläche der Serosa selbst parallel zu verlaufen. Wie gegen das Fibrin, so grenzt sich auch gegen das Bindegewebe diese Zellschicht nicht scharf ab. Zuerst spärlich, dann immer reichlicher findet sich zwischen den Decidualzellen bindegewebige Intercellularsubstanz. Zugleich werden die Decidualzellen selbst kleiner, die spindeligen Formen nehmen an Zahl immer mehr zu, und da, wo die Intercellularsubstanz eine deutliche Anordnung in parallel verlaufende Fasern zeigt, finden sich auch die Decidualzellen spärlich, wohl aber sind hier die schon beim ersten Präparat beschriebenen Uebergangsformen von ihnen zu Bindegewebszellen in grosser Zahl zu erkennen.

Es dürfte folglich an diesen Stellen schwer sein, sich zu entscheiden, ob die deciduale Zellschicht nur von den Bindegewebszellen, oder von ihnen und den gewucherten Endothelien der Serosa zugleich ihren Ursprung genommen hat. Die innige Durchflechtung der obersten Zellschicht mit Fibrinfäden, die schon am ersten Präparat im Zusammenhang mit Wucherung der Endothelien der Serosa sich gefunden hat, könnte dafür

sprechen, dass die Endothelien der Serosa auch hier in Wucherungszuständen sich befinden.

Noch ein anderer Umstand dürfte für diese Annahme sprechen. Die Serosa ist an den Stellen, wo die Decidualschicht so schön entwickelt ist, auch ziemlich gefässreich. Blutgefässe mit rundlichen Lumina, Arterien wie Venen, finden sich ausserordentlich zahlreich, hingegen keine spaltenförmigen Lumina. An vielen von diesen Gefässen findet man eine deutliche Schwellung der Endothelien. Zu eigentlichen Wucherungen des Gefässendothels ist es nicht gekommen, wenigstens finden sich nirgends mehrere Zelllagen übereinander. Wohl aber ist die Schwellung an einzelnen Gefässen so stark, dass kleinere Lumina vollständig verschwinden. Es kann die Schwellung der Endothelien der Gefässe leicht eine Vorstufe ihrer Wucherung sein, und bei der nahen Verwandtschaft der Gefässendothelien und der Endothelien der Serosa dürften also auch Wucherungszustände an letzteren gar nicht überraschen.

Die reichliche Entwickelung der Decidualzellen ist an der Serosa zu verfolgen, soweit diese überhaupt an dem Präparat vorhanden ist, die Grenze zu bestimmen, wo wieder die normale Serosa sich findet, ist an diesem Präparat also unmöglich.

Gegen den Fruchtsack hin, das heisst gegen die Vorderfläche des Ligamentum latum dextrum, setzt sich die Schicht der Decidualzellen ohne Unterbrechung fort, die Zellen erreichen aber, je mehr man dem Fruchtsack nahe kommt, nicht mehr jene allseitige Entwickelung, wie an der Serosa der Blasenwand. Die Dicke der ganzen Zellschicht nimmt ab, die einzelnen Zellen werden kleiner, immer mehr bindegewebige Intercellularsubstanz drängt sich zwischen sie ein. Die spindeligen Formen sind hier weit in der Ueberzahl vorhanden. An der Vorderfläche des Ligamentum latum dextrum, die von der Insertionsstelle des Fruchtsackes ja nur durch die Dicke des zwischen beiden Blättern des Ligaments sich findende Bindegewebsschicht getrennt ist, finden sich ausgebildete deciduale Elemente spärlicher vor, die gequollenen Zellen des Bindegewebes finden sich hingegen sehr reichlich. Endothelwucherungen sind an der vorderen Fläche des Ligamentum latum dextrum keine zu constatiren. Quellung und Loslösung der Gefässendothelien ist hingegen auch hier immer noch ein sehr häufiger Befund.

An der linken, also der dem Fruchtsack abgewandten Seite des Uterus, sind ebenfalls die decidualen Elemente zu finden. Freilich zeigen sie sich hier nicht mehr in so schöner Entwickelung, wie ich es oben beschrieben, sie bilden auch nicht eine continuirliche Schicht, sondern treten gruppenweise auf, in jenen länglichen oder runden Haufen, wie an so vielen Stellen des ersten Präparates. Was die Lage dieser Gruppen betrifft, so finden sie sich inmitten des Bindegewebes der Serosa, dessen Bindegewebszellen auch hier in der Nähe der decidualen Elemente vielfach geschwellt sind. Auch Veränderungen des Gefässendothels werden nicht vermisst. Am Endothel der Serosa lassen sich Wucherungszustände vielfach deutlich erkennen. Unter den leichten, fibrinösen Auflagerungen finden sich Zellen, die als Abkömmlinge der Endothelien betrachtet werden müssen. In gleich schöner Entwicklung wie am ersten Präparat finden sie sich freilich nicht, höchstens 2 bis 3 aufeinander gelagerte Zellreihen lassen sich erkennen, die von Zellen ausgefüllten Einsenkungen in das Bindegewebe der Serosa sind nicht so zahlreich, wohl aber ist das Fibrinnetz, das die Zellen umspinnt, deutlich ausgebildet. In ihrer Grösse erreichen die Zellen nicht das Volumen der vollkommen entwickelten Decidualzellen. Diese Endothelwucherungen finden sich in ziemlicher Nähe der Insertionsstelle des Fruchtsacks, an der linken Seitenkante des Uterus fanden sie sich nicht mehr, während die Gruppen der Decidualzellen, wie erwähnt, hier noch in vollkommener Ausbildung anzutreffen sind.

Bezüglich der Verhältnisse an der Insertionsstelle der Placenta darf ich mich etwas kürzer fassen, sie sind denen des ersten Präparates vollkommen analog. Schon bei der Betrachtung mit dem einfachen Mikroskop fallen auch hier in dem Bindegewebe, das als Insertionsstelle dient, die grossen spaltförmigen Lumina auf, die ich dort als Blutgefässe gedeutet. Auch hier ist die Gefässnatur dieser Spalten nicht zweifelhaft, die gleichen Erwägungen wie dort führen uns zu diesem Resultat. Die gequollenen Zellen, die als einfacher Belag an vielen Stellen die Wand dieser Spalten bekleiden, und welche vielfach in continuirlicher Schicht sich losgelöst haben, und im Lumen der Spalten bald von der Fläche, bald im Profil sich zeigen, fehlen

auch an diesem Präparat nicht. Die Deutung als Endothelien kann hier um so weniger schwer fallen, als ich schon an den übrigen Gefässen der freien Beckenserosa Quellungen des Endothels beschrieben habe, wie sie in gleicher Constanz am ersten Präparat nicht in so schönem Maasse beobachtet werden konnten.

Während wir an dem ersten Präparat die decidualen Elemente an der Insertionsstelle der Placenta, wenigstens gegen den Rand derselben hin, noch deutlich beobachten konnten, an einzelnen Stellen sogar zu grösseren Gruppen vereinigt trafen, wird an diesem Präparat ein eigentlich deciduales Gewebe an der Insertionsstelle der Placenta vollständig vermisst. Nirgends finden sich grössere Gruppen decidualer Elemente vereinigt. Vereinzelte grössere Zellen, die zwischen den Bindegewebsbündeln getroffen werden, können schon als deciduale angesprochen werden; sie unterscheiden sich aber kaum von den angeschwollenen Bindegewebszellen, die ihrerseits sehr zahlreich vorhanden sind. Wenn wir also schon beim ersten Präparat sagen konnten, dass deciduales Gewebe erst in einiger Entfernung vom Fruchtsack schön ausgebildet sich findet, so erhält diese Behauptung durch den Befund am zweiten Präparat ihre volle Bestätigung.

Was das Verhalten der Zotten den mütterlichen Eihäuten gegenüber anbetrifft, so ist auch hier nirgends ein Eindringen derselben in mütterliches Gewebe zu constatiren. Die Zotten legen sich da, wo sich nicht Fibringerinnsel zwischen sie und das mütterliche Bindegewebe einlagern, einfach dem letztern an, nirgends ist eine Communication der spaltförmigen Lumina oder anderer Gefässe mit den intervillösen Räumen zu entdecken.

Ueber die Verhältnisse am Chorion laeve kann, da dasselbe vollständig fehlte, nichts berichtet werden.

Die Zotten selbst boten, wie am ersten Präparat, nichts Anormales dar. Sehr schön war an ihnen das Epithel an vielen Stellen ausgebildet. Dasselbe löste sich sehr leicht vom Zottenstroma ab, und bildete dann frei in die intervillösen Räume hängende Membranen. Gegen das mütterliche Bindegewebe zu legten sich diese Membranen oft in grösserer Ausdehnung der Serosa an, so dass der Anschein entstehen konnte, als ob das mütterliche, neugebildete Bindegewebe von einem Epithel begrenzt wäre (Fig. 7).

Die sogenannte Zellschicht des Chorion ist auch an diesem Präparat vorhanden, und zwar in Gestalt von grösseren Knoten (von Langhans früher als Knoten mütterlichen Gewebes geschildert) mitten in den Zotten, und vorzugsweise an Stellen, die dem mütterlichen Bindegewebe nahe lagen. Indessen waren diese Knoten doch ziemlich spärlich, der weitaus grösste Theil der Zotten war frei von der Zellschicht.

Ich fasse die Resultate meiner Untersuchung in Folgendem kurz zusammen:

1. Im ersten Präparat liegt jedenfalls ein typisches Beispiel von Graviditas abdominalis vor. Tube und Ovarium beiderseits waren, wenn auch dem Eisack anliegend, doch mit demselben nicht verwachsen, der Eisack hatte sich in der Tiefe der Excavatio rectouterina entwickelt, und war erst in Folge seiner weiteren Entwickelung in Berührung mit den genannten Theilen gekommen. Tubar- und Ovarialschwangerschaft lässt sich also mit Sicherheit ausschliessen.

Beim zweiten Präparat kann ich mich nicht mit gleicher Bestimmtheit aussprechen. Das Ei sass an der Hinterfläche des Ligamentum latum dextrum. Die Tube verläuft an seiner vorderen Fläche, in der Nähe des oberen Randes, und ist in ihrem medialen Theil leicht nachzuweisen. Ihr lateraler Theil erweiterte sich etwas, aber das abdominale Ende mit den Fimbrien liess sich nicht nachweisen. Ebenso wenig war das Ovarium aufzufinden, es ist daher die Möglichkeit hier nicht ausgeschlossen, dass eines dieser Organe als Sitz der Eientwickelung anzusehen ist. Wahrscheinlich ist dies allerdings nicht, wenigstens sollten wir nach dem, was wir von den mütterlichen Eihäuten bei Tubarschwangerschaft wissen, glatte Muskelfasern in den mütterlichen Theil des Eisacks erwarten, dieselben waren aber hier nicht vorhanden. Bei dem Reichthum des Ovariums an glatten Muskelfasern wäre bei etwaiger Ovarialschwangerschaft an das gleiche Verhalten zu denken. Ich halte also den Fall wenigstens mit hoher Wahrscheinlichkeit für eine reine Graviditas abdominalis.

2. Bei der mikroskopischen Untersuchung fällt zunächst die Veränderung der umgebenden Serosa in's Auge. Es handelt

sich dabei um das Auftreten von Zellen, welche völlig den Decidualzellen in Form und Grösse glichen. Es finden sich dieselben im ersten Fall an der ganzen Serosa der Excavatio rectouterina, an der ganzen Hinterfläche des stark vergrösserten ebenfalls schwangeren Uterus bis zu dem Fundus hinauf, ferner in den seitlichen Theilen der Beckenserosa, soweit dieselbe mit herausgenommen war. Von den Theilen, die ich untersuchte, war nur die Vorderfläche des Uterus frei von denselben.

Im zweiten Fall ist die Vertheilung dieser Wucherung in sofern eine andere, als sie sich in intensivster Weise an der Serosa der Harnblase, und einem Theil der Vorderfläche des Ligamentum latum dextrum findet. Auch an der Vorder- und Hinterfläche des Uterus ist die gleiche Veränderung, nach der Stelle des Eisacks hin zunehmend. Die Zellen finden sich theils in Gruppen, theils in continuirlicher Lage, bald mehr in den oberen, bald auch in den mittleren Schichten der Serosa. Eine Beziehung zu den Blutgefässen fehlt. Sie sind als Abkömmlinge der Bindegewebszellen anzusehen, sowie auch der Endothelien der Serosa, wie ich im ersten Fall ausführlich begründet habe. Dabei findet sich in beiden Fällen eine stark hervortretende Verdickung des Blutgefässendothels.

3. Die mütterliche Bekleidung des Eisacks wird durch bindegewebige Membranen gebildet, welche mit der unter dem Eisack gelegenen Serosa nur sehr locker zusammenhängen. Sie haben fibrillären Bau, auffallender Weise aber nur wenige deciduale Elemente, nur im ersten Fall finden sich solche, und zwar vorzugsweise am Rande der Placenta, in den Schichten des mütterlichen Gewebes, welche den Zotten zunächst liegen. Diese bindegewebigen Membranen sind an der Placentarstelle ausserordentlich reich an Blutgefässen, deren Endothel stark gewuchert, fast einem Drüsenepithel ähnlich geworden ist[1]).

4. Die Placenta hat sich im zweiten Fall an derjenigen Stelle entwickelt, wo das Ei mit der Beckenserosa in innigster Verbindung sich fand, im ersten Fall dagegen auffallender Weise an der rechtsseitigen Fläche des Eisacks, welche frei in die

[1]) Die topographischen Verhältnisse der Gefässverbindung zwischen Mutter und Frucht habe ich nicht weiter verfolgt, da dieselben in sicherer und leichter Weise nur nach Injection zu eruiren sind.

Beckenhöhle hineinsah, und nur durch eine dünne Lage mütterlichen Bindegewebes bedeckt war.

5. Die fötalen Eihäute, soweit sie vorhanden, zeigen im Wesentlichen keine Abnormitäten, die Chorionzotten waren normal, die Placentarfläche des Chorion vielfach mit Fibrin bedeckt, da, wo dasselbe fehlte, mit einem Ueberzug von Epithel versehen. Grosszelliges Gewebe, dem der Decidua (Zellschicht von Langhans) ähnlich, fehlte an der Placentarstelle.

Das Chorion laeve, das nur im ersten Fall in ausgedehnter Weise untersucht werden konnte, war in der Nähe des Placentarrandes mit den mütterlichen Eihäuten durch mehrere Schichten grosszelligen Gewebes (Epithel des Chorion laeve der Autoren; Zellschicht von Langhans) verbunden. In weiterer Entfernung fehlte dasselbe, und das fibröse Gewebe des Chorion war unter dem Mikroskop von dem mütterlichen fibrösen Gewebe nicht zu unterscheiden. Innerhalb der Placenta, zwischen den Zotten, finden sich im zweiten Fall insuläre Knoten grosszelligen Gewebes, im ersten Fall fehlen sie. Von einem zusammenhängenden Balkenwerk eines solchen Gewebes war in keinem Fall etwas zu sehen[1]).

Im zweiten Fall fand sich Ueberwanderung des Eies, der Eisack hatte sich an der Hinterfläche des Ligamentum latum dextrum entwickelt, das Corpus luteum war links. Für den ersten Fall liess es sich nicht feststellen, da hier Doppelschwangerschaft vorlag und jeder Eierstock ein Corpus luteum enthielt. Es findet sich diese Combination von Ueberwanderung des Eies mit Schwangerschaft an abnormem Ort nicht ganz selten, so z. B. bei der Tubarschwangerschaft. Es lässt sich diese Combination ganz wohl durch die Länge des Weges erklären, welche das Ei bei äusserer Ueberwanderung zurückzulegen hat. Unter normalen Verhältnissen findet bekanntlich die Befruchtung des Eies entweder in der Tube, oder direct bei dem Austritt des-

[1]) In meiner Schilderung findet sich die gleiche Lücke, wie bei normaler Schwangerschaft: der Nachweis des Zusammenhangs der intervillösen Räume mit den mütterlichen Blutgefässen fehlt. Ich gehe auch nicht auf die Discussion der Frage ein, in wie weit die an den Eihäuten gefundenen Thatsachen sich für die Entscheidung des Ursprungs von Chorionepithel, Zellschicht u. s. w. benutzen lassen.

selben aus dem Graaf'schen Follikel statt. Man hat die Spermatozoen bis auf die Oberfläche des Ovariums verfolgen können. Sofort nach der Befruchtung tritt die Furchung ein, und die Periode derselben wird von dem Ei durchlaufen, während es durch die Tube in den Uterus gelangt. Erst nach einiger Zeit, wahrscheinlich in dem Stadium, in welchem das Ei zu einem hohlen, einschichtigen Bläschen umgewandelt ist, welchem an einer bestimmten Stelle der Innenfläche der Rest der Furchungskugeln sich angelegt hat, gelangt das Ei in den Uterus. Es kann sich jetzt nicht mehr durch Imbibition aus den umgebenden Flüssigkeiten ernähren, diese Art der Stoffaufnahme ist unzureichend geworden. Es wirkt nunmehr auf die Uterusschleimhaut als „formativer Reiz"; es bilden sich aus den Wucherungen derselben die mütterlichen Eihäute. Gelangt das Ei bei seinem Austritt aus dem Graaf'schen Follikel nicht in die Tube, sondern legt es in der Excavatio rectouterina auf irgend eine noch unbekannte Weise den Weg nach der andern Tube zurück, so hängt es natürlich ganz von der Raschheit der Wanderung ab, ob es bis zu jenem erwähnten Stadium schon in den Uterus gelangt ist, oder ob es diesen bestimmten Entwicklungsgrad, in welchem es als Wachsthumsreiz auf die mütterlichen Gewebe einwirkt, schon vorher erreicht. Das Letztere dürfte in vielen Fällen wahrscheinlich sein. Ich möchte daher annehmen, dass diese Ueberwanderung des Eies in vielen Fällen die Ursache für seine Entwicklung an einem abnormen Ort ist. Es ist klar, dass es in dem fraglichen Zeitpunkt sich sowohl noch innerhalb der Abdominalhöhle, wie auch in der anderseitigen Tube sich befinden kann.

Erklärung der Abbildungen.

Fig. 1. Präp. I. Serosa der Hinterfläche des Uterus. a Fibrin. b Schicht der gewucherten Endothelien. c Das die Zellen umspinnende Fibrinnetz. d Bindegewebe der Serosa.

Fig. 2. Präp. I. Decidualzellen vom Ligamentum latum sinistrum. a Decidualzellen. b Bindegewebe.

Fig. 3. Präp. I. Uebergangsformen von Decidualzellen zu Bindegewebszellen, vom Ligamentum latum sinistrum.

Fig. 4. Präp. I. Rand der Placentarstelle. Durchschnitt durch die mütterlichen Eihäute. a Placentarzotten. b Kanalisirtes Fibrin. c Veränderte Bindegewebsbündel, Uebergang zu Fibrin. d Decidualzellen. e Gefässspalten. f Schichten des derben Bindegewebes. g Gequollene und losgelöste Endothelien der Gefässspalten. h Lockeres Bindegewebe.

Fig. 5. Präp. I. Gequollene Endothelien der Gefässspalten, von der Fläche.

Fig. 6. Präp. I. Decidualzellen vom Placentarrand im deformirten Bindegewebe.

Fig. 7. Präp. II. Insertionsstelle der Placenta. a Mütterliches neugebildetes Bindegewebe. b Zottenstroma. c Zottenepithel. d Losgelöstes Zottenepithel.

(Separatabdruck aus Virchow's Archiv für pathologische Anatomie und Physiologie und für klinische Medicin. 107. Band. 1887.)
Druck und Verlag von Georg Reimer in Berlin.

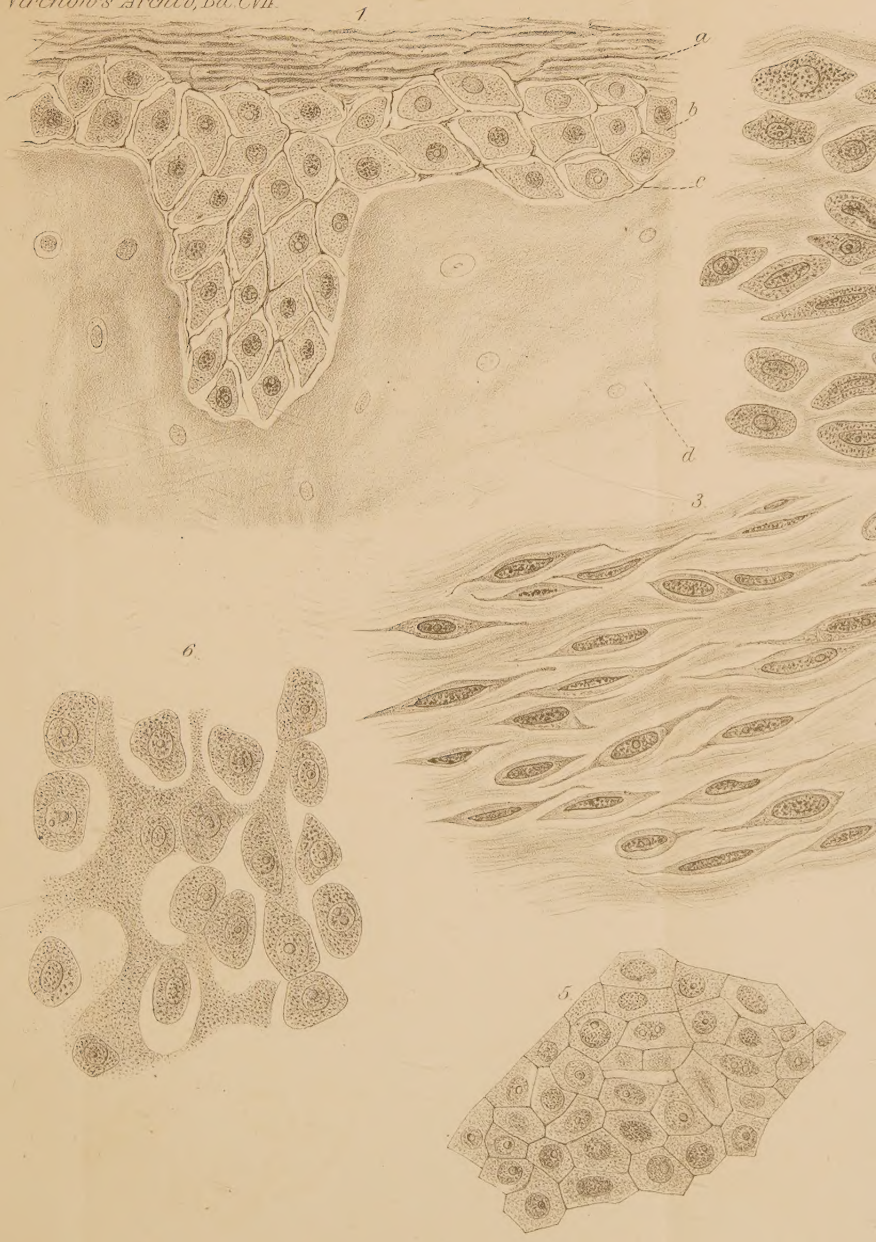
1
a
b
c
d
3
6
5

W.A. Meyn lith.